



## Aspectos electroclínicos de la epilepsia temporal mesial

Daniel Nariño-González<sup>1</sup>  , Bety Gomez-Arias<sup>2</sup> , Angélica Lizcano-Meneses<sup>3</sup> 

### Resumen

**Introducción:** la epilepsia del lóbulo temporal mesial se considera la más frecuente de las epilepsias focales, con signos y síntomas característicos que ayudan a definir su diagnóstico.

**Contenidos:** dentro de su historia natural, las crisis pueden iniciar en los primeros años de vida, usualmente como episodios febriles con un periodo de remisión, para reaparecer en la adolescencia o en el adulto joven. La presentación electroencefalográfica tiene un patrón característico, con aparición de puntas y ondas agudas interictales en la región temporal anterior, por lo general unilaterales, y con actividad ictal generalmente theta en la misma localización. La causa más frecuente es la esclerosis del hipocampo. El tratamiento con medicamentos anticrisis puede controlar la epilepsia, aunque algunos casos pueden evolucionar a la farmacoresistencia, en la cual la cirugía de epilepsia está indicada, y tiene buenos resultados.

**Conclusiones:** esta revisión se centra en la descripción de las características electroclínicas de la epilepsia temporal mesial, para hacer un diagnóstico temprano e iniciar un tratamiento adecuado, a efectos de lograr un mejor pronóstico y una mejor calidad de vida para los pacientes con epilepsia y sus familiares.

**Palabras clave:** calidad de vida, convulsiones febriles, epilepsia del lóbulo temporal, esclerosis, historia natural, pacientes, pronóstico, revisión, diagnóstico.

## Electroclinical aspects of the mesial temporal epilepsy

### Abstract

**Introduction:** Mesial temporal lobe epilepsy is considered the most common of the focal epilepsies, with characteristic signs and symptoms that help define its diagnosis.

**Contents:** In the natural history of the disease, seizures can begin in the first years of life, usually as febrile seizures with a period of remission, to reappear in adolescence or in the young adult. The electroencephalographic presentation has a characteristic pattern with the appearance of interictal sharp waves and spikes in the anterior temporal region, usually unilateral, and with generally theta ictal activity in the same location. The most common cause is hippocampal sclerosis. Treatment with antiseizure medication can control epilepsy. However, in some cases evolution of drug resistance can occur, leading to epilepsy surgery as the most appropriate treatment, based on its good results.

**Conclusions:** This review focuses on the description of the electroclinical characteristics of temporal mesial epilepsy, in order to make an early diagnosis and adequate treatment, thus providing a better prognosis and quality of life for patients with epilepsy and their families.

**Keywords:** Diagnosis, Epilepsy temporal lobe, Natural history, Patients, Prognosis, Quality of life, Review, Sclerosis, Seizures febrile.

- <sup>1</sup> Hospital Universitario San Ignacio, Bogotá, Colombia
- <sup>2</sup> Asociación Colombiana de Neurología, Bogotá, Colombia
- <sup>3</sup> Neurocentro, Pereira, Colombia

### Correspondencia/Correspondence

Daniel Nariño-González, Hospital Universitario San Ignacio, Carrera 7, No.40-62, piso 6, Bogotá, Colombia.  
Correo-e: [dnarino@javeriana.edu.co](mailto:dnarino@javeriana.edu.co)

### Historia del artículo

Recepción: 3 de julio, 2021  
Evaluación: 8 de mayo, 2023  
Aceptación: 22 de junio, 2023  
Publicación: 31 de julio, 2023

### Citación:

Nariño-González D, Gomez-Arias B, Lizcano-Meneses A. Aspectos electroclínicos de la epilepsia temporal mesial. Acta Neurol Colomb. 2023;39(3):e732.  
<https://doi.org/10.22379/anc.v39i3.732>



## Introducción

La clasificación actual de las crisis epilépticas, por parte de la Liga Internacional Contra la Epilepsia (1), las divide, según su inicio, en focales, generalizadas o de inicio desconocido, entre las cuales las más frecuentes son las de inicio focal. Así mismo, las epilepsias focales son más comunes que las generalizadas, y dentro de las focales, la epilepsia del lóbulo temporal es la más frecuente, en especial la epilepsia temporal mesial, con un 60–80% (2–5).

Las crisis epilépticas temporales pueden tener origen en varias regiones del lóbulo temporal, como la neocortical lateral, la temporobasal posterior y la opercular posterior, en el *planum temporale*, así como en uno de los giros temporales transversos o área de Heschl, con mayor frecuencia en la región temporal mesial. La epilepsia del lóbulo temporal mesial (ELTm) como síndrome epiléptico comienza manifestándose, por lo general, en el lactante, con crisis febriles que remiten al finalizar la edad preescolar, para reaparecer hacia la pubertad, característicamente con crisis de inicio focal no motor, autonómicas y sensoriales, con alteración de la alerta y automatismos, que pueden tener o no irradiación bilateral tónico-clónica. Al comienzo, ocurren durante el sueño (hípnicas) y luego se presentan también en la vigilia.

Inicialmente, las crisis responden de manera adecuada al tratamiento con medicamentos anticrisis, pero algunos pacientes evolucionan hacia la farmacoresistencia (5). Dentro de las etiologías, se encuentran las causas estructurales, como la esclerosis hipocámpal, las secuelas por infecciones, predominantemente encefalitis virales, y las causas vasculares, entre las cuales los angiomas cavernosos y el ataque cerebrovascular son las más comunes. También deben mencionarse, en este sentido, las neoplasias con alto poder epileptógeno, como el tumor disembrionoplástico neuroepitelial (6), conocido comúnmente con sus siglas en inglés: DNET (*Dysembrioplastic Neuroepithelial Tumor*); las autoinmunes, como las encefalitis límbica paraneoplásicas y no paraneoplásicas, y las de causa genética como la epilepsia temporal mesial con crisis audiogénicas (7).

La esclerosis del hipocampo es la causa más común de ELTm, y sea como esclerosis mesial primaria, o secundaria cuando se asocia, por ejemplo con displasias corticales focales – DCF (clasificada como DCF tipo III) (5,8), o con epilepsia extratemporal, que produce secundariamente esclerosis mesial (9). En los casos de farmacoresistencia, con deterio-

ro de la calidad de vida, la cirugía de epilepsia en la ELTm es una opción de tratamiento y la que brinda los mejores resultados quirúrgicos relacionados con la disminución o libertad de crisis (3,9). Por todo lo anterior, es importante conocer las características electroclínicas de la ELTm para un correcto enfoque diagnóstico, su estudio, y un tratamiento y un pronóstico adecuados (10).

## Semiología de la epilepsia del lóbulo temporal mesial

El diagnóstico de la ELTm depende de una descripción muy detallada de la semiología ictal (11). Las características semiológicas incluyen auras típicas, como sensación epigástrica ascendente, *déjà vu*, fenómenos afectivos (miedo o tristeza), alucinaciones gustatorias u olfatorias, o fenómenos experienciales inexplicables, seguidos de signos motores unilaterales (frecuentemente contracción ipsilateral de la cara o boca, desviación cefálica) y fenómenos motores bilaterales en la cara o en los músculos axiales. La suspensión de la actividad y los automatismos orofaciales son comunes, y pueden ser elementales o hipermotores, que afectan una o varias extremidades. La diseminación bitemporal se asocia con alteración de la alerta, amnesia, fenómenos autonómicos (cambio en la frecuencia cardíaca y respiratoria) y automatismos motores prominentes (posturas tónicas y distónicas). La duración de la crisis suele ser mayor a un minuto. Con frecuencia, se observa confusión postictal, seguida de amnesia, y la recuperación es progresiva (4,12,13).

Las crisis de origen temporal mesial suelen comenzar con automatismos orofaciales o manuales, en contraste con los de inicio neocortical, cuyo inicio muchas veces consiste en la mirada fija, sin automatismos ni fenómenos epigástricos (4). Las auras epigástricas se observan con mayor frecuencia en algunos estudios de epilepsia del lóbulo temporal (14).

La semiología de la ELTm en la infancia parece estar influida por mecanismos relacionados con la edad, como la maduración cortical dependiente de la edad, el desarrollo dendrítico inmaduro, o la mielinización incompleta, entre otros. Las manifestaciones son variables (reacción de excitación con apertura ocular, sacudidas axiales, espasmos epilépticos, movimientos tónicos, distónicos y clónicos de forma bilateral, y son más típicas las crisis con irradiación bilateral tónico-clónica) (4). En lactantes y preescolares las

crisis no proporcionan muchas pistas sobre su localización o lateralización, pero en niños mayores las características semiológicas pueden ser similares a las de los adultos (15). Se ha planteado que el envejecimiento puede tener un efecto independiente sobre la semiología de las crisis en los pacientes con ELTm. En este sentido, se ha observado una asociación de auras epigástricas con esclerosis hipocampal en pacientes más jóvenes (16), mientras que en los pacientes con ELTm de inicio tardío y edad avanzada tienden a tener crisis menos elaboradas, de menor duración y menor irradiación bilateral.

En la semiología de la ELTm es posible encontrar manifestaciones como las siguientes:

- **Pródromo:** es un fenómeno preictal, una alteración clínica subjetiva u objetiva que presagia el inicio de una crisis epiléptica en horas o días, pero no forma parte de esta (17). Ejemplos de pródromos incluyen cefalea, cambio de personalidad, irritabilidad, ansiedad o nerviosismo. A menudo, los pródromos son reconocidos por familiares y amigos, pero no por el paciente (especialmente cambios como la irritabilidad o la euforia) (4).
- **Aura:** es un fenómeno ictal subjetivo u objetivo que un paciente experimenta al inicio de una crisis epiléptica (17). Se trata, de hecho, de crisis focales que pueden ocurrir de forma aislada. Pueden durar desde segundos hasta 1–2 minutos antes de que se altere la alerta. Los tipos de auras que informan los pacientes pueden correlacionarse con el sitio de inicio de las crisis (4). Algún tipo de aura ocurre en el 96% de los pacientes con ELTm, siendo las auras abdominales las más frecuentes (5). Los ejemplos más comunes de auras incluyen síntomas viscerosensoriales como sensación epigástrica ascendente y fenómenos experienciales como miedo, *déjà-vu*, *jamás-vu*, e ilusiones viscerales. Las alucinaciones gustativas y olfatorias también son relativamente específicas de ELTm. Aunque las auras a menudo tienen un valor de localización, no suelen tener un significado de lateralización, a excepción de las auras orgásmicas (sensaciones genitales o experienciales), que lateralizan hacia el hemisferio no dominante y se localizan en la región temporal cuando representan la manifestación inicial de la crisis. Con frecuencia, los pacientes con ELTm manifiestan síntomas autonómicos durante las crisis; estas pueden manifestarse como una crisis aislada o predominante, o acompañar a las crisis focales con o sin irradiación bilateral. Los síntomas autonómicos se pueden dividir en cambios cardiovasculares, manifestaciones respiratorias, síntomas gastrointestinales, manifestaciones cutáneas, síntomas pupilares, manifestaciones genitales y sexuales, así como síntomas urinarios (4). La piloerección ictal es una manifestación rara que ocurre predominantemente en pacientes con ELTm; cuando es unilateral sugiere foco ipsilateral (18). Se ha observado además apnea central ictal transitoria en estos pacientes, que se logra evocar al estimular estructuras límbicas y paralímbicas temporales mesiales que incluyen amígdala, hipocampo, parahipocampo y circunvoluciones fusiformes (19).
- **Alerta alterada:** del inglés *aware*. Las crisis epilépticas en la ELTm se asocian con alteración de la alerta y amnesia del evento; típicamente, conllevan detención conductual y mirada fija, con una duración de 30 segundos a 1 o 2 minutos. La alteración de la alerta tiene varias facetas, que incluyen cognición, percepción, afecto, memoria y motilidad voluntaria, y debe distinguirse de un bloqueo verbal o motor, o de la comprensión verbal con conciencia mantenida.
- **Amnesia:** es posible que las personas con ELTm no recuerden que tuvieron una crisis minutos antes; también pueden ser incapaces de recordar eventos que ocurrieron antes del inicio de la crisis. El grado de amnesia retrógrada y anterógrada es variable; es probable que la amnesia postictal se deba a un compromiso bilateral de la función del hipocampo (4).
- **Automatismos:** los automatismos representan una actividad motora más o menos coordinada, involuntaria y estereotipada que ocurre cuando la cognición está alterada y para la cual el sujeto es usualmente amnésico después del evento. A menudo parece un movimiento voluntario y puede consistir en una continuación inapropiada de una actividad motora (17), en el caso de los automatismos reiterativos, o pueden ser una actividad motora nueva, en el caso de los automatismos de novo. Estos pueden ocurrir durante o después de la crisis, en casi dos tercios de los pacientes con ELTm. A menudo, la actividad motora involucra las manos (buscar a tientas, pellizcarse, moverse nerviosamente) o la boca (masticar, saborear, chupetear, tragar), y en ocasiones movimientos hipermotores (boxeo, pedaleo, pateo, balanceo).

Además, se han informado comportamientos incluso menos comunes, que incluyen vocalizaciones, habla ictal, comportamientos afectivos (miedo fuera de contexto), llorar (dacrístico), reír (gelástico), silbidos, y a veces los automatismos son elaborados, como caminar, correr o bailar durante una crisis.

- **Postictal:** es la actividad clínica después de las crisis, habitualmente prolongada (minutos o hasta 72 horas), puede existir confusión, desorientación temporoespacial, trastornos del lenguaje, y es posible observar automatismos gestuales con valor localizador o lateralizador, como el frote nasal postictal o la afasia postictal (tabla 1). En ocasiones predominan síntomas psiquiátricos postictales como ansiedad, irritabilidad, depresión, o incluso conductas francamente psicóticas (psicosis postictal), que pueden extenderse por varias semanas (4,12).

Varias características semiológicas de la ELTm tienen valor lateralizador o localizador (4,11,13,18,19) (tabla 1).

### Electroencefalograma en la epilepsia del lóbulo temporal mesial

La epilepsia de lóbulo temporal es una causa frecuente de descargas epileptiformes interictales en el electroencefalograma (EEG).

#### Características electroencefalográficas interictales

En más del 90% de los pacientes con ELTm se identifican puntas y ondas agudas con máximo voltaje en la región temporal anterior, aisladas o en pequeños grupos, con mayor frecuencia durante el sueño N1–N2 (figura 1) (20). Las descargas epileptiformes medio-temporales se asocian con un generador temporal más grande o extramesial. Aproximadamente un tercio de los pacientes tienen descargas epileptiformes interictales (DEI) temporales bilaterales, que se hacen evidentes con la monitorización EEG a largo plazo (21). En la ELTm las ondas lentas tienen un valor localizador. La actividad delta rítmica intermitente temporal se observa en una minoría de pacientes, pero se asocia con ELT hasta en un 80% (22).

El enlentecimiento postictal con frecuencia se correlaciona con el lado de inicio de la crisis, aunque puede surgir después de la propagación y ser menos específico. Las DEI que se originan en el complejo amígdala–hipocampo se registran en la superficie debido a su campo electrofisiológico curvilíneo de dirección anteroposterior. Las DEI temporales “mesiales” en el EEG reflejan verdaderamente la propagación temporal basal desde áreas más grandes, incluidas las cortezas basales entorrinales y fusiformes. El EEG normalmente detecta solo una pequeña fracción de las DEI que se originan en las estructuras temporales mesiales (23).

#### Características electroencefalográficas ictales

La actividad theta o alfa regular rítmica, temporal anterior, focal unilateral (típicamente 5–9 Hz), asociada con una semiología concordante, es una característica distintiva de la ELTm (figura 1). Este patrón eléctrico ocurre en más del 94% de los pacientes y lateraliza de forma correcta la zona de inicio ictal en el 95% de los casos. En la ELTm el inicio eléctrico de las crisis focales se presenta generalmente unos 30 segundos antes del inicio clínico. En los registros de EEG invasivo se comprueba que cuando el ritmo ictal compromete solo al hipocampo no se detectan alteraciones en el EEG de superficie hasta que se recluta la neocorteza temporal inferolateral. Cuando la descarga ictal se restringe a la corteza temporal mediobasal, se registra un ritmo dominante en el vertex, asociado con una orientación vertical del dipolo con registro en las regiones centrales. Los mejores resultados quirúrgicos se obtienen cuando en el EEG se combinan las DEI temporales unilaterales (100%) y permanecen regionalizadas sin propagación contralateral. El enlentecimiento regional postictal puede aparecer en más del 70% de los pacientes con ELT y puede ser útil como signo localizador.

Para aumentar la sensibilidad en la detección de actividad interictal e ictal de origen temporal mesial suelen utilizarse registros con electrodos accesorios como T1–T2, esfenoideales o cigomáticos (24).

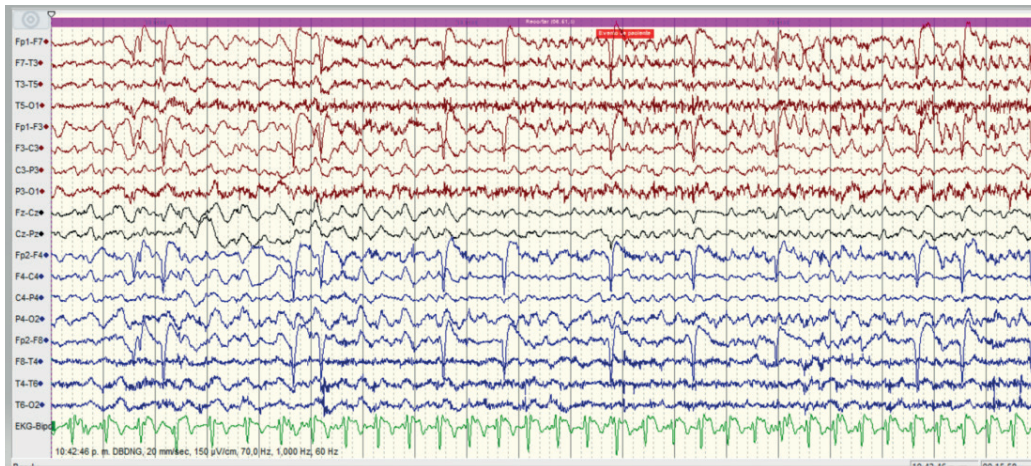
### Conclusiones

Esta revisión se centra en la descripción de las características electroclínicas de la epilepsia temporal

Tabla 1. Características semiológicas de la ELT; valor de lateralización o localización

Característica	Localización o lateralización
<b>Aura</b> Autonómica: epigástrica Cognitiva: déjà vu, jamais vu Sensorial: alucinación gustativa u olfatoria Emocional: miedo, ansiedad Orgásmica	Temporal mesial Temporal mesial Temporal mesial, corteza entorrinal Temporal mesial Temporal mesial (hemisferio no dominante)
<b>Automatismo</b> Automatismo unilateral de extremidades Automatismos hipermotores Automatismo orofacial Parpadeo unilateral de los ojos Tos postictal Frote nasal postictal ( <i>nose wiping</i> ) Escupir o beber ictal Crisis gelásticas Crisis dacrísticas Silbidos	Foco ipsilateral Lóbulo temporal, frontal (cíngulo-orbitofrontal), ínsula Temporal mesial Foco ipsilateral Lóbulo temporal Lóbulo temporal ipsilateral Lóbulo temporal (hemisferio no dominante) Temporal mesial, hipotalámico, frontal (cíngulo) Temporal mesial, hipotalámico Lóbulo temporal
<b>Autonómico</b> Emesis ictal Hiperventilación ictal Apnea ictal Piloerección Urgencia urinaria ictal	Lóbulo temporal (hemisferio no dominante) Temporal mesial, frontal (frontopolar y orbitofrontal) Temporal mesial Lóbulo temporal (unilateral: ipsilateral) Lóbulo temporal (hemisferio no dominante)
<b>Motor</b> Desviación cefálica temprana Versión tardía Versión ocular Sacudidas clónicas focales Terminación clónica asimétrica Postura del esgrimista Figura del 4 Postura tónica de la extremidad Postura distónica de la extremidad Paresia ictal unilateral Paresia postictal de Todd	Foco ipsilateral Foco contralateral Foco contralateral Foco perirolándico contralateral Foco ipsilateral Contralateral (área motora suplementaria) Contralateral a la extremidad extendida (temporal-frontal dorsolateral) Foco contralateral Foco contralateral Foco contralateral Foco contralateral
<b>Lenguaje</b> Detención del habla ictal, alexia, parafasias Preservación del habla ictal Afasia postictal	Lóbulo temporal (generalmente hemisferio dominante) Lóbulo temporal (generalmente hemisferio no dominante) Lóbulo temporal (hemisferio dominante)

Fuente: elaboración propia con base en (4,11,13,18,19).



**Figura 1. Inicio de crisis epiléptica en región temporal anterior izquierda (electrodos F7-T3-T5) con actividad delta inicial, seguida de actividad theta 7, segundos después**

Fuente: los autores.

mesial, a fin de hacer un diagnóstico temprano e iniciar un tratamiento adecuado, para incidir en un mejor pronóstico y una mejor calidad de vida de los pacientes con epilepsia y sus familiares.

**Contribuciones de los autores.** Daniel Nariño-González: conceptualización, análisis formal, investigación, metodología, escritura (borrador original); escritura (correcciones del arbitraje y de edición); Beatriz Gomez-Arias: conceptualización, análisis formal, investigación, metodología, escritura (borrador original); escritura (correcciones del arbitraje y de edición); Angélica Lizcano-Meneses: conceptualización, análisis formal, investigación,

metodología, escritura (borrador original), escritura (correcciones del arbitraje y de edición).

**Implicaciones éticas.** Los autores declaramos que el manuscrito no tiene implicaciones éticas ya que fue un artículo de revisión.

**Financiación.** Los autores confirmamos que no recibimos ningún tipo de financiación para esta revisión

**Conflictos de intereses.** Ninguno de los autores tiene conflicto de intereses para la elaboración de este artículo.

## Referencias

1. Fisher RS, Cross JH, French JA, Higurashi N, Hirsch E, Jansen FE, et al. Operational classification of seizure types by the International League Against Epilepsy: Position Paper of the ILAE Commission for Classification and terminology. *Epilepsia*. 2017;58(4):522–30. <https://doi.org/10.1111/epi.13670>
2. Hatano K, Shimizu T, Matsumoto H, Suzuki I, Hashida H. Dreamy state, delusions, audiovisual hallucinations, and metamorphopsia in a lesional lateral temporal lobe epilepsy followed by ipsilateral hippocampal sclerosis. *Case Rep Neurol*. 2019;11:209–16. <https://doi.org/10.1159/000501475>
3. Catenox H, Montavont A, Isnard J, Guénot M, Chatillon CE, Streichenberger N, et al. Mesio-temporal ictal semiology as an indicator for surgical treatment of epilepsies with large Multilobar cerebral lesions. *Seizure*. 2013;22:378–83. <https://doi.org/10.1016/j.seizure.2013.02.008>
4. Blair RDG. Temporal lobe epilepsy semiology. *Epilepsy Res Treat*. 2012;2012:751510. <https://doi.org/10.1155/2012/751510>

5. Landazuri P. Mesial temporal lobe epilepsy: a distinct electroclinical subtype of temporal lobe epilepsy. *Neurodiagn J*. 2014;54:274–88. <https://doi.org/10.1080/21646821.2014.11106809>
6. Reyes Botero G, Millán Giraldo PA, Usuga Arcila H, Uribe Uribe CS, Góez Gutiérrez EI. Tumor disemбриoplástico neuroepitelial y epilepsia focal de larga evolución: informe de caso y revisión en la literatura, *Acta Neurolo Colomb*. 2008;24(1):33–7.
7. Herrera-Peco I, Fernández-Millares V, Pastor J, Hernando-Requejo V, Sola RG, Alonso-Cerezo C. Factores genéticos asociados a la epilepsia del lóbulo temporal. *Rev Neurol*. 2009;49(10):541–6. <https://doi.org/10.33588/rn.4910.2009165>
8. Menzler K, Thiel P, Hermsen A, Chen X, Benes L, Miller D, et al. The role of underlying structural cause for epilepsy classification: Clinical features and prognosis in mesial temporal lobe epilepsy caused by hippocampal sclerosis versus cavernoma. *Epilepsia*, 2011;52(4):707–11. <https://doi.org/10.1111/j.1528-1167.2011.02984.x>
9. Seong MJ, Hong SB, Seo Dw, Joo EY, Hong SC, Lee SH, Shon YM. Correlations between interictal extratemporal spikes and clinical features, imaging characteristics, and surgical outcomes in patients with mesial temporal lobe epilepsy, *Seizure*. 2020;82:12–6. <https://doi.org/10.1016/j.seizure.2020.08.031>
10. Rui-Juan Lv, Zhen-Rong S, Tao C, Xiao-Qiu S. Seizure semiology and electroencephalography in young children with lesional temporal lobe epilepsy, *Seizure*. 2014;23:155–7. <https://doi.org/10.1016/j.seizure.2013.11.004>
11. Jan MM, Girvin JP. Seizure semiology: value in identifying seizure origin. *Can J Neurol Sci*. 2008;35(1):22–30. <https://doi.org/10.1017/S0317167100007526>
12. Andrade R, Goicochea A, García A. Semiología de las crisis en las epilepsias temporales y tipos semiológicos de las epilepsias temporales: segunda parte. En: Cornejo JW Toro ME, editores. *Epilepsias del lóbulo temporal*. Medellín: Graphic Services; 2011. p. 35–42
13. Yacubian EM. Las crisis epilépticas. En: *La semiología de los lóbulos cerebrales*. São Paulo: Casa Leitura Médica; 2010. p. 41–8.
14. Gupta AK, Jeavons PM, Hughes RC, Covanis A. Aura in temporal lobe epilepsy: clinical and electroencephalographic correlation. *J Neurol Neurosurg Psychiatry*. 1983;46:1079–83. <https://doi.org/10.1136/jnnp.46.12.1079>
15. Tinuper P, Provini F, Marini C, Cerullo A, Plazzi G, Avoni P, Baruzzi A. Partial epilepsy of long duration: changing semiology with age. *Epilepsia*. 1996;37(2):162–4. <https://doi.org/10.1111/j.1528-1157.1996.tb00007.x>
16. Villanueva V, Serratos JM. Temporal lobe epilepsy: clinical semiology and age at onset. *Epileptic Disord*. 2005;7(2):83–90.
17. Blume WT, Lüders HO, Mizrahi E, Tassinari C, van Emde Boas W, Engel J Jr. Glossary of descriptive terminology for ictal semiology: report of the ILAE task force on classification and terminology. *Epilepsia*. 2001;42(9):1212–8. <https://doi.org/10.1046/j.1528-1157.2001.22001.x>
18. Baumgartner C, Lurger S, Leutmezer F. Autonomic symptoms during epileptic seizures. *Epileptic Disord*. 2001;3(3):103–16.
19. Lacuey N, Hampson JP, Harper RM, Miller JP, Lhatoo S. Limbic and paralimbic structures driving ictal central apnea. *Neurology*. 2019;92(7):e655–69. <https://doi.org/10.1212/WNL.0000000000006920>
20. Williamson PD, French JA, Thadani VM, Kim JH, Novelly RA, Spencer SS, et al. Characteristics of medial temporal lobe epilepsy: II. Interictal and ictal scalp electroencephalography, neuropsychological testing, neuroimaging, surgical results, and pathology. *Ann Neurol*. 1993;34:781–7. <https://doi.org/10.1002/ana.410340605>
21. Chung MY, Walczak TS, Lewis DV, Dawson DV, Radtke R. Temporal lobectomy and independent bitemporal interictal activity: what degree of lateralization is sufficient? *Epilepsia* 1991;32:195–201. <https://doi.org/10.1111/j.1528-1157.1991.tb05244.x>
22. Geyer JD, Bilir E, Faught RE, Kuzniecky R, Gilliam F. Significance of interictal temporal lobe delta activity for localization of the primary epileptogenic region. *Neurology*. 1999;52:202–5. <https://doi.org/10.1212/WNL.52.1.202>
23. Fernandez Torre JL, Alarcon G, Binnie CD, Seoane JJ, Juler J, Guy CN, Polkey CE. Generation of scalp discharges in temporal lobe epilepsy as suggested by intraoperative electrocorticographic recordings. *J Neurol Neurosurg Psychiatry*. 1999;67:51–8. <https://doi.org/10.1136/jnnp.67.1.51>
24. Tatum WO 4th. Mesial temporal lobe epilepsy. *J Clin Neurophysiol*. 2012;29(5):356–65. <https://doi.org/10.1097/WNP.0b013e31826b3ab7>